

## CASO CLÍNICO ARP N°7: QUAL O SEU DIAGNÓSTICO?

### ARP CASE REPORT N° 7: WHAT IS YOUR DIAGNOSIS?

Carolina Carneiro, José Saraiva, Bruno Santos

Serviço de Radiologia - Centro Hospitalar do Algarve

#### Apresentação do caso

Paciente do sexo masculino com 20 anos inicia seguimento na consulta de hipertensão arterial. O médico assistente para estudo da hipertensão arterial, diagnosticada há cerca de 4 meses, entre outros exames, não imagiológicos, requisitou ao nosso serviço a realização de uma radiografia de tórax e de uma ecografia renal com estudo Doppler, sendo que a informação clínica fornecida foi: “Hipertensão arterial em estudo”.

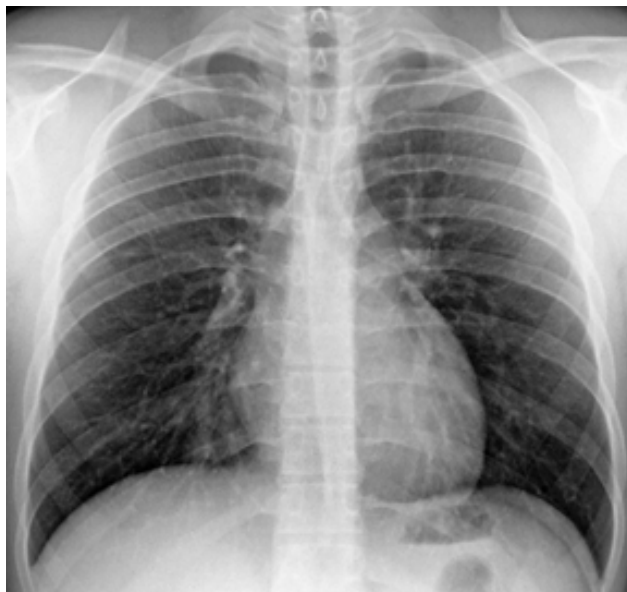

Figura 1 – Radiografia de tórax em incidência postero-anterior.

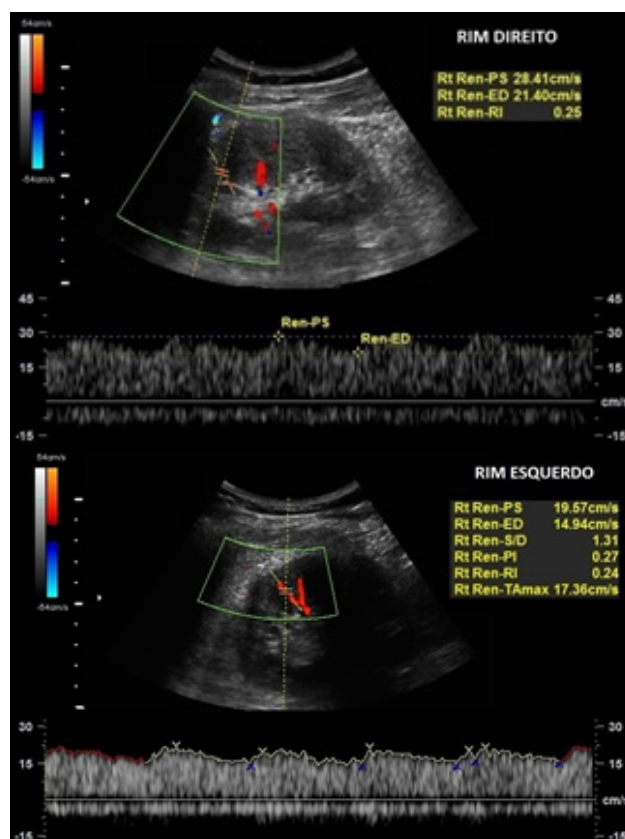


Figura 2 – Imagens de ecografia renal com estudo Doppler de artérias renais interlobares de ambos os rins.

Envie a sua resposta contendo o(s) diagnóstico(s), para o endereço de email [actarp.on@gmail.com](mailto:actarp.on@gmail.com).  
Os nomes dos autores das respostas correctas serão publicados nesta secção.