

Caso Clínico / Radiological Case Report

CONTROLO DE HEMOPTISES RECORRENTES ATRAVÉS DE TRATAMENTO COMBINADO (ENDOVASCULAR E PERCUTÂNEO): UM CASO CLÍNICO*HAEMOPTYSIS CONTROL THROUGH SEQUENTIAL ENDOVASCULAR AND PERCUTANEOUS TREATMENT: A CLINICAL CASE***Marta Baptista¹, Paulo Donato², Yessica Costa³, Ana Figueiredo⁴, Victor Carvalho², Alfredo Gil Agostinho², Filipe Caseiro Alves^{2,5}**¹ Serviço de Imagiologia, Hospital José Joaquim Fernandes, Beja, Portugal² Clínica de Imagem Médica, Centro Hospitalar e Universitário de Coimbra, Coimbra, Portugal³ Serviço de Radiologia, Centro Hospitalar do Algarve, Faro, Portugal⁴ Serviço de Pneumologia, Centro Hospitalar e Universitário de Coimbra, Coimbra, Portugal⁵ Clínica de Imagem Médica, Centro Hospitalar e Universitário de Coimbra
Diretor de Serviço: Prof. Doutor Filipe Caseiro Alves**Correspondência**Marta Baptista
Rua D. Estefânia, 22 1º Dto
1150-134 Lisboa
e-mail: martabaptista@gmail.com

Recebido a 18/05/2015

Aceite a 25/07/2015

Resumo

Os autores descrevem o caso de um homem de 72 anos de idade que recorreu ao Serviço de Urgência por hemoptises secundárias a Aspergiloma pulmonar. A terapêutica sistémica com antifúngicos obteve resposta limitada e o risco cirúrgico era elevado; assim o doente foi referenciado à Radiologia de Intervenção. O tratamento consistiu na embolização da artéria brônquica responsável pela vascularização parietal da cavidade pulmonar e na instilação intra-cavitária percutânea de Anfotericina B em solução gelatinosa. Este tratamento sequencial num só tempo obteve bom resultado a curto prazo sem recorrência da hemorragia nos 6 meses subsequentes ao tratamento. O tratamento de Aspergilomas pulmonares é desafiante. A radiologia de intervenção, através da terapêutica endovascular e percutânea, embora não permita o tratamento definitivo, permite o controlo hemorrágico a curto/médio prazo e pode ser repetida para prolongar os resultados obtidos. Com a descrição deste caso os autores mostram que é possível combinar o tratamento endovascular com o percutâneo, de forma sequencial e num só tempo.

Palavras-chave

Aspergiloma; Embolização Artéria Brônquica; Terapêutica percutânea.

Abstract

The authors describe the case of a 72-year old patient who presented to the Emergency Department with repeated hemoptysis secondary to pulmonary Aspergilloma. Initial therapy with systemic antifungals had limited response and the surgical risk was high; so the patient was referred to Interventional Radiology. The administered treatment consisted of embolization of the bronchial artery responsible for parietal vascularization of the lung cavity and percutaneous intra-cavity instillation of Amphotericin B in a gelatinous solution. This sequential treatment performed in a single treatment interval had good short-term results with no recurrence of bleeding in the 6 months following treatment. The treatment of pulmonary Aspergilloma is challenging. Interventional Radiology, through endovascular and percutaneous treatment while not curative allows short / medium term hemorrhage control and can be repeated to extend the duration of the results obtained. As described in this case, the authors show that it is possible to combine the percutaneous and endovascular treatments, in sequence during the same therapeutic interval.

Key-words

Aspergilloma; Embolization bronchial artery; Percutaneous treatment.

Introdução

A patologia micótica pulmonar pode ser invasiva ou não invasiva e é frequentemente causada por organismos *Aspergillus* spp, mais frequentemente por *Aspergillus fumigatus*.^{1,2}

Os Aspergilomas pulmonares enquadram-se no contexto da Aspergilose Pulmonar Crónica que só recentemente foi reconhecida com um problema de saúde pública relevante mundialmente, com morbilidade e mortalidade significativas e cujo plano terapêutico ainda não está bem estabelecido.¹ Estas lesões são infeções micóticas não invasivas que se desenvolvem no seio de bronquiectasias ou lesões cavitadas, preenchendo estes espaços com hifas, muco, fibrina, sangue e detritos celulares. A probabilidade de desenvolver um Aspergiloma Pulmonar numa cavidade de diâmetro superior a 2cm é de cerca de 15-20%.¹ A maioria dos doentes com Aspergilomas pulmonares são assintomáticos. A complicação mais grave dos

Aspergilomas são as hemoptises, que podem ser graves (>300ml de sangue expectorado/dia).^{1,3} A terapêutica médica com antifúngicos é, frequentemente, insuficiente; este problema é agravado pelo desenvolvimento de resistência aos antifúngicos utilizados e pelos efeitos secundários da terapêutica antifúngica sistémica prolongada.¹⁻³

Caso Clínico

Um doente do sexo masculino com 72 anos de idade, recorreu ao Serviço de Urgência em 2013 devido a episódios repetidos de hemoptises com sangue fresco e coágulos. Como antecedentes pessoais destacava-se a tuberculose pleuro-pulmonar (TP), a fibrilhação auricular sob anticoagulação, síndrome de apnéia obstrutiva do sono (SAOS) em continuous positive airway pressure (CPAP) nasal e rinosinusite. Em 2007 o doente tinha já apresentado

episódios de hemoptises de grande volume, tendo sido, por 2 vezes, submetido a embolização angiográfica isolada das artérias brônquicas que não permitiu o controlo hemorrágico para além do primeiro mês. Assim, à altura e em contexto de urgência, foi efectuada ressecção atípica do lobo superior direito, devido a episódio de hemoptises de grande volume. A avaliação anatomo-patológica revelou infecção por *Aspergillus*. O doente permaneceu assintomático até Janeiro de 2013, altura em que inicia novo quadro de tosse com expectoração hemoptoica, pelo que realizou tomografia computadorizada (TC) do tórax que demonstrou uma cavidade com conteúdo aproximadamente esférico não captante, com paredes finas, o que no contexto de antecedentes de TP sugeria Aspergiloma em doença cavitária apical direita. Dada a sintomatologia, é tentada cirurgia para excisão do aspergiloma que não foi conseguida devido às aderências causadas pela cirurgia prévia. Foi realizada biópsia intra-operatória que confirma a presença de bronquiectasia infectada por fungos filamentosos. O doente foi submetido a terapêutica anti-fúngica adjuvante e orientado para o Centro de Diagnóstico Pneumológico (CDP) de Coimbra, para toma de tuberculostáticos durante 3 meses.

Três meses após a tentativa de terapêutica cirúrgica, o doente recorre novamente ao SU por novo quadro de hemoptises e é reavaliado por TC do tórax volta a demonstrar alterações apicais à direita compatíveis com recidiva de Aspergiloma. Foi reiniciada a terapêutica anti-fúngica. Por se terem repetido as hemoptises cinco meses após o reinício da terapêutica médica é repetida a avaliação imagiológica por TC do tórax com contraste endovenoso que demonstra aumento do aspergiloma. Nesta altura, dado o elevado risco anestésico e cirúrgico, o doente é proposto para terapêutica combinada com embolização endovascular da artéria brônquica (BAE) e instilação intra-cavitária percutânea de antifúngico (Anfotericina B).

O tratamento foi iniciado pela abordagem endovascular. Um introdutor 5F 11-cm (Boston Scientific, Natick, E.U.A) foi inserido na artéria femoral direita, através do qual foi avançado até à aorta torácica um cateter Simons 1 5F com 100 cm de comprimento. A artéria brônquica direita foi cateterizada e um fio guia de Nitinol (Terumo, Tokyo, Japão) de 0.035 polegadas de diâmetro e 180cm de comprimento foi introduzido no ramo superior da artéria brônquica direita, que foi cateterizada selectivamente com o cateter Simons 1. A este nível, a arteriografia digital de subtração revelou vasos engorgitados e tortuosos que vascularizavam a parede da cavidade sem extravasamento de contraste para o lúmen da mesma (Fig.1). A cateterização superselectiva da artéria que vascularizava a cavidade foi conseguida com um microcateter Progreat Coaxial 2.7F (Terumo, Tokyo, Japão) com 130cm de comprimento. A este nível foram administradas partículas de Polivinil álcool 300-500µm diluídas em contraste iodado (Ultravist. Bayer, Leverkusen, Alemanha) para embolizar a rede capilar da cavidade. O vaso de maior calibre foi ocluído com três microcoils Tornado (Cook Medical, Bloomington, E.U.A.) 3-2mmx2cm de 0.018-polegadas (Fig.2).

Após a BAE e a hemóstase do local de punção o doente foi transferido para a sala de TC e deitado em decúbito ventral no scanner. Os ápices pulmonares foram estudados tendo-se identificado a lesão cavitada (Fig. 3). A pele e os planos musculares ao nível do 3º espaço intercostal sido anestesiados com 10cc de anestésico local (Lidocaina 2%), instilados até

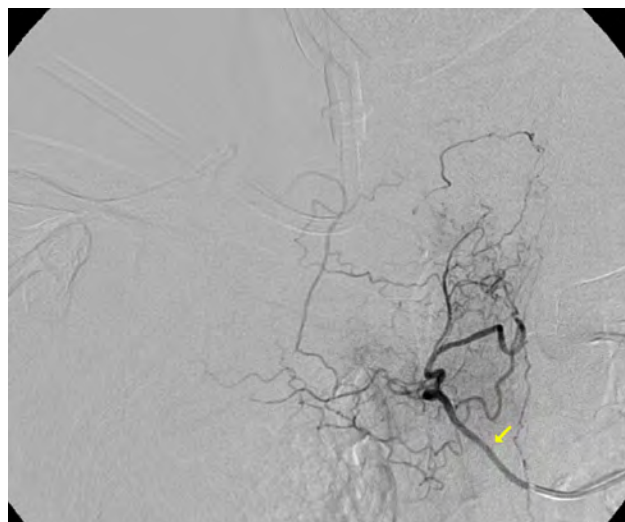


Figura 1 – Imagem de angiografia digital de subtração demonstrando ramo ingurgitado da artéria brônquica direita (seta) vascularizando a parede da cavidade pulmonar.

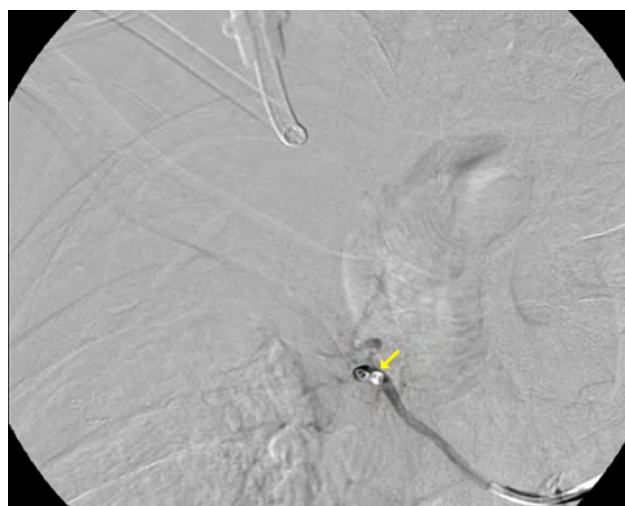


Figura 2 – Imagem de angiografia digital de subtração demonstrando coils (seta) no interior do ramo arterial que vasculariza a parede da cavidade, agora excluído

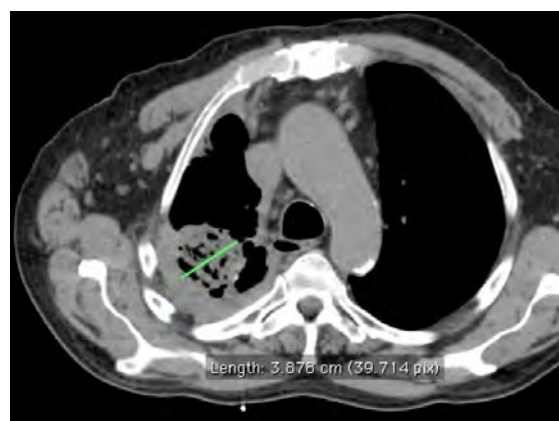


Figura 3 – Imagem axial de TC não contrastada demonstrando cavidade pulmonar após a embolização das artérias brônquicas. A lesão mede 3,88 cm.

à pleura parietal. Uma agulha co-axial 15G TrueGuide (Bard, Temp, E.U.A.) com 13cm foi avançada sobre monitorização por TC, até ao interior da lesão. 20cc de uma solução de gelatina misturada com 50mg de Anfotericina B Lipossómica foi preparada na farmácia hospitalar e entregue na sala de TC numa seringa de 50cc pré-cheia. Esta solução de gelatina, que solidifica à temperatura corporal, foi misturada com 5cc de ésteres de ácidos gordos iodados (Lipiodol), perfazendo 25cc de volume. O procedimento foi concluído após injeção intracavitária de 15cc desta solução, por extravasamento para o bronquíolo com o qual a cavidade comunicava. O controlo tomográfico efectuado após o termino do procedimento revelou opacificação da cavidade pulmonar (Fig. 4).

O doente ficou internado por 24 horas, durante as quais não ocorreram outras complicações.

O seguimento durante 6 meses não revelou mais episódios de hemoptises, permanecendo a função renal do doente normal (urémia: 21mg/dl; creatinina: 0.9 mg/dl), tendo a lesão cavitada diminuído de dimensões de acordo com TC de tórax de controlo (Fig. 5).

O doente permaneceu assintomático durante 15 meses ao fim dos quais recorreu o quadro de hemoptises. TC de tórax realizada aquando deste episódio revelou aumento da cavidade (Fig. 6).

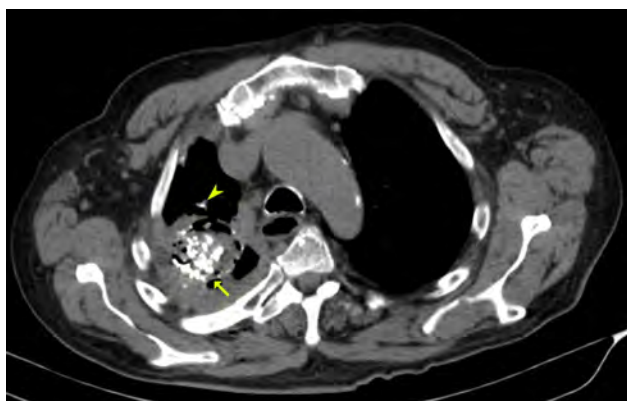


Figura 4 – Imagem axial de TC não contrastada demonstrando cavidade pulmonar parcialmente preenchida por Anfotericina B em solução gelatinosa (seta) e área adjacente de extravasamento bronquiolar (cabeça de seta)

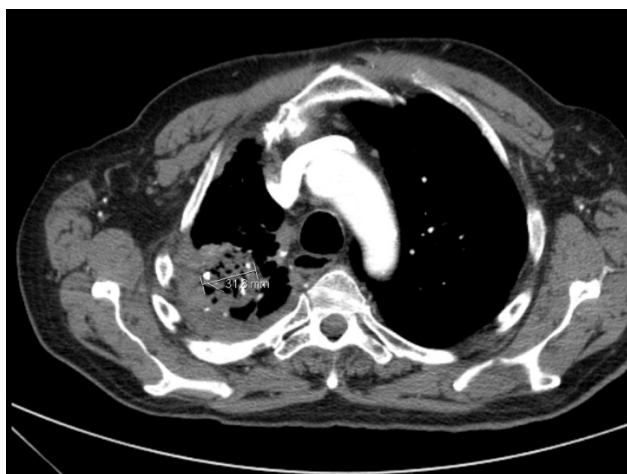


Figura 5 – Imagem axial de TC após administração de contraste iodado endovenoso, realizada no follow up 6 meses após o tratamento, que demonstra cavidade pulmonar com dimensões reduzidas (3,18 cm) comparativamente à altura da terapêutica combinada (Fig 3)

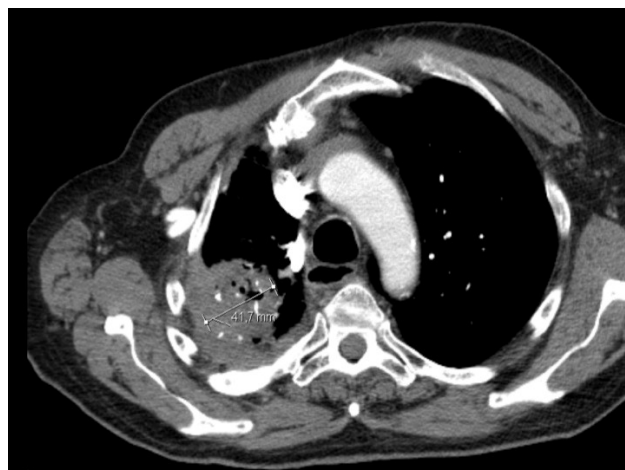


Figura 6 – Imagem axial de TC após administração de contraste iodado endovenoso, realizada 15 meses após a terapêutica combinada no contexto de hemoptises, que demonstra cavidade pulmonar com dimensões aumentadas (4,17 cm) comparativamente aos anteriores exames (Figs 3 e 5)

Discussão

A terapêutica do Aspergiloma pulmonar tem como objectivo a prevenção de hemoptises graves, que apresenta elevada mortalidade, atingindo os 30-50%.⁴ A terapêutica médica sistémica é incapaz de erradicar a infeção devido à má penetração no micetoma e apresenta riscos significativos, nomeadamente a toxicidade hepática e neurológica.^{1,2} Existe assim a possibilidade de recorrência das hemoptises. A ressecção cirúrgica é a única opção curativa, contudo a mortalidade e morbilidade são elevadas, atingindo os 2% e 30%, respectivamente. Como tal, esta opção terapêutica é reservada para doentes com elevado risco hemorrágico, tais como os doentes imunocomprometidos, que não respondam às outras formas de tratamento, nomeadamente ao tratamento médico e pela radiologia de intervenção.²⁻⁵

A embolização da artéria brônquica não é curativa devido à revascularização por neo-angiogénese secundária ao processo inflamatório e à repermeabilização dos vasos embolisados, sendo que a embolização dos doentes com Aspergiloma apresenta a maior taxa de re-hemorragia nos doentes com hemoptises tratados com BAE.^{4,6} Contudo pode ser utilizada como medida temporizadora e para diminuir o risco de hemoptises maciças. O risco de re-hemorragia é maior no primeiro mês, com recorrência a longo prazo de 61% aos 3 anos.^{5,7} Este problema é resolúvel com embolizações repetidas.

Kravitz et al demonstraram que a instilação intra-cavitária de Anfotericina B diminui o risco hemorrágico a curto prazo, contudo a metodologia descrita é demorada já que 50mg/dia de Anfotericina B líquida era instilada na cavidade pulmonar em média durante 10 dias. A instilação direta de Anfotericina B na cavidade perturba a interação do fungo com a parede da cavidade.⁸ A formulação líquida dissipa-se da cavidade para os brônquios. No caso descrito o uso da solução de gelatina permite que a Anfotericina B permaneça na cavidade obviando a necessidade de instilação continua e permitindo um procedimento único.

Embora tanto a BAE como a instilação percutânea de antifúngicos sejam procedimentos largamente descritos na literatura e com um bom perfil de segurança, algumas complicações foram descritas, nomeadamente a estenose

ou enfarte do brônquio, fistula broncoesofágica e enfartes transitórios pulmonares e cerebrais.⁴

Em resumo, os autores apresenta um caso de tratamento sequencial pela radiologia de intervenção no mesmo intervalo terapêutico, num paciente com hemóptise secundárias ao Aspergiloma Pulmonar.

Ambos os tratamentos efectuados já foram amplamente descritos na literatura. Com a descrição deste caso os autores

mostram que é possível combinar ambos os tratamentos, de forma sequencial e num só tempo.

A Radiologia de Intervenção apresenta um papel importante no tratamento desta entidade cuja importância epidemiológica foi recentemente reconhecida e que apresenta um dilema terapêutica presentemente sem resposta.

Bibliografia

1. Kosmidis C, Denning DW. The clinical spectrum of pulmonary aspergilosis. *Thorax*. 2015; 70:270-7.
2. Patterson KC, Streck ME. Diagnosis and treatment of pulmonary aspergilosis syndromes. *Chest*. 2014; 146(5):1358-68.
3. Muniappan A, Tapias LF, Butala P, Wain JC, Wrightm CD, Donahue DM, Gaissert HA, et al. Surgical therapy of pulmonary aspergillomas: a 30-year north american experience. *Ann Thorac Surg*. 2014; 97:432-8.
4. Kim YG, Yoon HK, Lim CM, Kim WD, Koh Y. Long-term effect of bronchial artery embolization in korean patients with haemoptysis. *Respirology*. 2006; 11:776-81.
5. Racil H, Rajhi H, Ben Naceur R, Chabbou A, Bouecha H, Mnif, N. Endovascular treatment of haemoptysis: medium and long-term assessment. *Diagnostic and Interventional Imaging*. 2013; 94:38-44.

6. Hwang HG, Lee HS, Choi JS, Seo KH, Kim YH, Na JO. Risk factors influencing rebleeding after bronchial artery embolization on the management of hemoptysis associated with pulmonary tuberculosis. *Tuberculosis and Respiratory Disease*. 2013; 74(3):111-9.
7. Corr P. Management of severe hemoptysis from pulmonary aspergilloma using endovascular embolization. *Cardiovasc Intervent Radiol*. 2006; 29:807-10.
8. Kravitz J, Berry MA. Modern series of percutaneous intracavitary instillation of amphotericin B for the treatment of severe hemoptysis from pulmonary aspergilloma. *Chest*. 2012; 143:1414-20.